Aus dem histologisch-embryologischen Laboratorium des anatomischen Institutes zu München.

Über die erste Anlage der Schilddrüse

und deren

Lagebeziehung zur ersten Anlage des Herzens bei Amphibien, insbesondere bei Triton alpestris.

Inaugural-Dissertation

zur

Erlangung der Doktorwürde in der gesamten Medizin

der

Hohen Medizinischen Fakultät

der

Kgl. Bayerischen Ludwig-Maximilians-Universität zu München

vorgelegt von

Eugen Muthmann,

approbierter Arzt aus Elberfeld.

Mit 43 Textfiguren.

Wiesbaden.

Verlag von J. F. Bergmann.

1904.

Aus dem histologisch-embryologischen Laboratorium des anatomischen Institutes zu München.

Über die erste Anlage der Schilddrüse

und deren

Lagebeziehung zur ersten Anlage des Herzens bei Amphibien, insbesondere bei Triton alpestris.

Inaugural-Dissertation

zur

Erlangung der Doktorwürde in der gesamten Medizin

der

Hohen Medizinischen Fakultät

der

Kgl. Bayerischen Ludwig-Maximilians-Universität zu München

vorgelegt von

Eugen Muthmann,

approbierter Arzt aus Elberfeld.

ZOOL. BIBL.

Mit 43 Textfiguren.

Wiesbaden.

Verlag von J. F. Bergmann.

1904.

Gedruckt mit Genehmigung der medizinischen Fakultät der Universität München.

Referent: **Professor Mollier.**

Veranlassung zu vorliegender Arbeit gab eine Beschreibung der Entwickelung des Herzens bei Triton alpestris von A. Brachet (Dr. A. Brachet: „Recherches sur le développement du coeur, des premiers vaisseaux et du sang chez les amphibiens urodèles"; Archives d'Anatomie microscopique t. II, fasc. II).

Brachet fand, dass sich das Herz bei Triton auf ähnliche Weise aus dem Entoderm entwickelt, wie Goette die Herzentwickelung bei Petromyzon schildert.

Bei seinen jüngsten Stadien beobachtete derselbe, dass sich von der Mundanlage bis zur Gegend der Leberbucht entlang der ventralen Darmwand eine rundliche solide Leiste („une saillie hypoblastique arrondie") in der Medianlinie entwickelt; sie bleibt vom Ektoderm getrennt, ihr mittlerer Teil löst sich zuerst von seinem Mutterboden, der ventralen Darmwand, los, während das vordere und hintere Ende noch mit ihm in Verbindung bleibt, da hier die Abschnürung vom Entoderm zunächst noch nicht vollendet wird.

Diese anfänglich solide Leiste der ventralen Darmwand hält Brachet für die erste Anlage des Herzens („aux dépens de cette saillie hypoblastique se formera l'endothelium endocardique; ou doit la considérer comme constituant la toute première ébauche du coeur"). Später höhlt sich zunächst der mittlere Teil aus, der zum Herz wird, und dann der hintere Teil, welcher sich gabelt und die beiden Venae vitellinae bildet. Der kraniale Abschnitt,

welcher mit der Mundanlage zusammenhängt, soll wahrscheinlich Material zur Bildung der beiden Kiemenaorten liefern. Was aber aus ihm selbst wird, nachdem die Kiemengefässe angelegt sind, darüber äussert sich Brachet nicht, obwohl er bestehen bleibt, sogar immer deutlicher wird.

Auf Einzelheiten werde ich später noch genauer zurückkommen; das bisher Gesagte genügt vorläufig zur Orientierung über die Ansicht Brachets.

Dieser Ansicht steht gegenüber die Rabls, der wohl anfänglich die Herzbildung bei Salamandra maculosa mit einer Rinne des Vorderdarmbodens in Zusammenhang brachte, später aber mehr dazu neigte, die Herzzellen vom Mesoderm abzuleiten. Sie steht aber auch gegenüber der von Schwink und Nussbaum, welche die Herzzellen allerdings ebenfalls vom Entoderm ableiten, aber deren Ursprung weiter kaudal an die Stelle verlegten, wo der „Darmentoblast" (Schwink) in den „Dotterentoblast" übergeht. Ausserdem fanden sie nicht wie Brachet eine einmalige Abschnürung eines zelligen Streifens, der das Gesamtmaterial für die Herzanlage vom Entoderm abtrennt, sondern sie sahen einzelne Zellen vom Entoblast sich loslösen und zur Herzanlage zusammenrücken.

Diese Bildungsweise des Herzens aus einzelnen Zellen, die zunächst das mesenchymatöse Stadium der Herzanlage (Rückert) liefern, und sich später erst zu dem einfachen Herzschlauch schliessen, gilt zur Zeit wohl für alle Wirbeltiere, denn die anderslautenden Angaben C. K. Hoffmanns für Selachier sind widerlegt worden und die Schilderung Goettes von der Herzbildung bei Petromyzon konnte Hatta nicht bestätigen.

Es musste daher sehr auffallen, als Brachet das Resultat seiner eingehenden Untersuchungen über die Herzbildung bei Urodelen veröffentlichte, dass dieses eine grosse Übereinstimmung mit der Darstellung Goettes für Petromyzon ergab.

Es war danach für Cyklostomen und Urodelen nicht nur eine entodermale, sondern auch eine äusserst primitive Art der Bildung des Herzens vom inneren Keimblatt aus anzunehmen, ob für Amphibien mit Recht, das versucht die vorliegende Arbeit zu entscheiden.

Brachet hat das Alter der verschiedenen Stadien nach der Länge des Embryo und einigen anderen Merkmalen (Entwickelungsstadium des Auges, Ohres u. s. w.) zu bestimmen gesucht. Es ist aber bekanntlich die Länge des Embryo ein recht unzuverlässiges Merkmal; ebenso bezeichnet der Zustand der Augen- und Gehörblase das Alter nicht genügend. Wie wir sehen werden, ist der Altersunterschied zwischen Stadium I und II bei Brachet ein recht bedeutender, obwohl Brachet selbst sie für einander ziemlich nahestehend hält.

Ich habe die Bezeichnung nach der Zahl der abgeschnürten Urwirbel gewählt, weil sie bei Triton leicht durchzuführen und vielleicht noch die zuverlässigste ist, immer bei gleichzeitiger Beachtung der gesamten Körperform.

Die von mir bearbeiteten Embryonen von Triton scheinen mir alle länger zu sein, als die entsprechenden bei Brachet; solche von 1,5 mm Länge haben bei mir noch offene Rückenrinne, während die Embryonen aus Brachets Stadium I bei mir etwa 1,8 mm lang sind.

Das Material habe ich selbst bei Tegernsee gesammelt. Die Embryonen wurden in frischem Zustand durch einen Scherenschnitt aus ihrer mit derber Membran umgebenen gelatinösen Hülle befreit und zum Teil sogleich in konzentrierter Sublimatlösung fixiert, zum Teil vorher kurze Zeit in schwacher Chromsäurelösung behandelt; letzteres geschah hauptsächlich bei älteren Stadien, um die stets eintretende unregelmässige Krümmung nach Möglichkeit zu verhindern.

Färbung mit Borax-Carmin oder Alaun-Cochenille, zum Teil später Schnittfärbung mit Nigrosin-Pikrinsäure; diese Färbung

liefert besonders bei älteren Stadien gute Resultate. Die Dicke der Querschnitte beträgt 10 μ, die der Sagittalschnitte meist 15 μ.

Die erste Entwicklung des Herzens und der Schilddrüse verläuft nachbarlich in der Kopfregion des Embryo, an der ventralen Seite zwischen Ektoderm und Entoderm. Es ist daher notwendig, zunächst diese Gegend selbst vor dem Sichtbarwerden der genannten Organe kennen zu lernen.

Fig. 1.

Triton-Embryo mit 6 Urwirbeln. Sagittalschnitt.

Da die ersten Spuren des Herzens bei Embryonen mit 12—14 Urwirbeln zu finden sind, nehme ich zuerst jüngere Stadien zur Beschreibung vor.

Ein sagittaler Medianschnitt durch einen Embryo mit sechs Urwirbeln ist schematisch nach einer Prismenzeichnung auf Figur 1 abgebildet[1]). Wir sehen das Darmlumen den Dotter umlaufen und können an ihm einen erweiterten kranialen und einen engeren kaudalen Abschnitt unterscheiden. Die Wand des Kanals wird im ganzen Verlauf nur dorsal und seitlich

[1]) Bei allen schematischen Sagittalschnitten ist die vordere Darmregion und der Dotter genau mit dem Prisma bei gleicher Vergrösserung gezeichnet.

von einem zylindrischen Epithel gebildet, welches ventral in die Dotterzellen übergeht.

Der erweiterte Abschnitt des Darmkanales ist blind geschlossen und legt sich mit seinem Ende unmittelbar an das Ektoderm an. Seine Vorderwand grenzt fast bis zur halben Höhe an das Hirnrohr, dann liegen zwischen beiden einzelne Mesodermzellen, weiter kaudal werden sie von der Chorda getrennt.

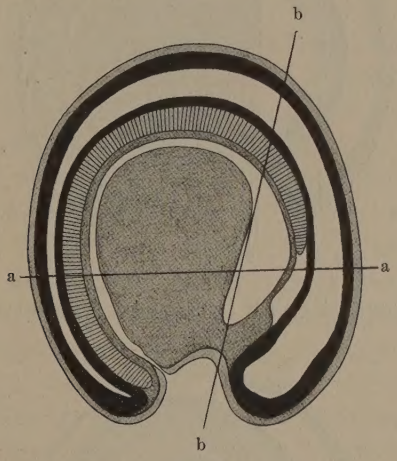

Fig. 2.
Triton-Embryo mit 8 Urwirbeln. Sagittalschnitt.

Ein gleich gelegener Schnitt durch einen älteren Embryo (acht Urwirbel), Figur 2, zeigt zunächst die Längenzunahme des Medullarrohres bei gleich starker Krümmung des Embryo; die Bauchseite wird von vorn und hinten überwallt: gleichzeitig sehen wir eine Erweiterung des kranialen Darmabschnittes eintreten, welche wesentlich durch eine Ausbuchtung der Vorderwand bedingt erscheint. Es endet nunmehr der kraniale erweiterte Darmabschnitt am Ektoderm mit einem verjüngten Endstück. Der Raum zwischen ihm und dem Hirnrohr ist grösser geworden und von zahlreichen Mesodermzellen erfüllt.

Die nächste Figur 3 ist nach Sagittalschnitten durch einen Embryo mit 11 Urwirbeln gezeichnet.

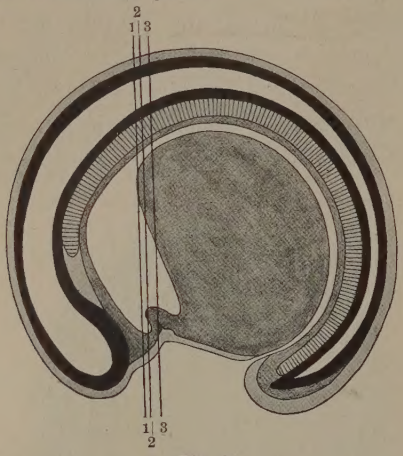

Fig. 3.

Triton-Embryo mit 11 Urwirbeln. Sagittalschnitt.

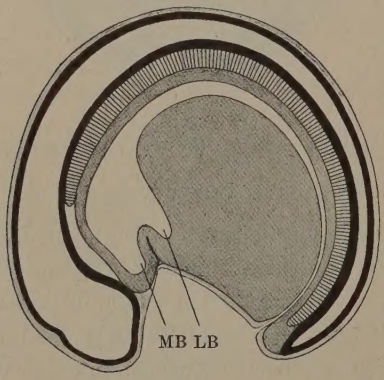

Fig. 4.

Triton-Embryo mit 14 Urwirbeln. Sagittalschnitt. MB Mundbucht. LB Leberbucht.

Der kaudale enge Teil des Darmkanals umläuft wie früher den Dotter bis zur Analöffnung. Der kraniale erweiterte Teil

hat hingegen wieder seine Form geändert. Er läuft jetzt nicht mehr, wie früher in eine, sondern in zwei Buchten aus, welche durch eine ins Lumen vorspringende Falte der ventralen Darmwand von einander getrennt sind; von ihnen ist die kaudale die Leberbucht, die kraniale die Mundbucht. Diese wesentliche Formveränderung fällt zusammen mit einer Streckung des Embryo in seinem vorderen Abschnitt. Während der Bogen des Neuralrohres sich verflacht und seine beiden Enden weiter von einander abrücken, zeigt der Kopfdarm dementsprechend eine Erweiterung. Der Dotter bleibt in seiner früheren Lage und ändert nur seine Form. Die Eweiterung des Kopfdarms betrifft aber sein blindes Ende am meisten und dieses kommt dadurch auf eine längere Strecke mit dem Ektoderm in Berührung. In der Mitte dieser Strecke, welche also vom Hirnrohr bis zum Dotter reicht, entsteht aber gleichzeitig die erwähnte Falte, welche Leber- und Mundbucht trennt.

Als letztes Stadium in dieser Betrachtung ist ein solches von 13—14 Urwirbeln gewählt. Figur 4 ist ein Sagittalschnitt durch einen derartigen Embryo. Die Streckung des ganzen Embryo ist deutlicher ausgesprochen, ebenso die Erweiterung der Kopfdarmhöhle in kranio-kaudaler Richtung. Die Falte springt jetzt tiefer in den Raum ein, wieder Leber- und Mundbucht trennend; die letztere hat eine Erweiterung erfahren, sodass sie jetzt mit einem längeren Stück zwischen Hirnrohr und Falte an das Ektoderm grenzt.

Vergleichen wir nochmals die vier Figuren, so ergiebt sich der eigentümliche Befund, dass das blinde Ende des erweiterten Darmabschnittes auf Figur 1 und 2 die Anlage der späteren Leberbucht und des Leberganges ist und nicht etwa die entodermale Mundbucht. Letztere entsteht abgrenzbar erst später infolge Erweiterung der Kopfdarmhöhle, wenn sich der Kopf vom Dotter abzuheben beginnt. Mund- und Leberbucht liegen also ursprünglich nicht kranio-kaudal nebeneinander, sondern

dorso-ventral übereinander; sie verschieben sich erst später in die erstgenannte Lage, dann durch die Falte getrennt.

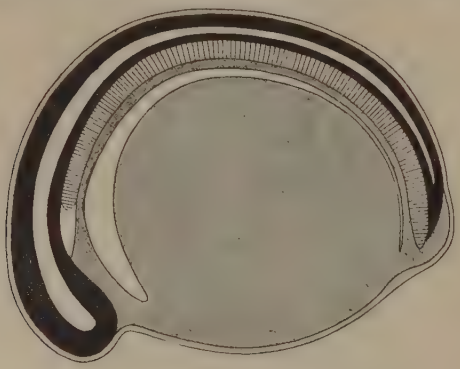

Fig. 5.
Salamandra atra. Sagittalschnitt.

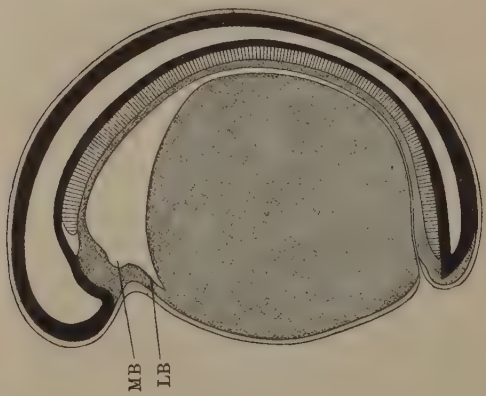

Fig. 6.
Salamandra atra. Sagittalschnitt. MB Mundbucht. LB Leberbucht.

Beobachten wir die Führungslinie der Leberbucht auf den Figuren, so finden wir sie zunächst rein dorso-ventral verlaufend, dann allmählich immer mehr von dorso-kranial nach ventro-kaudal geneigt. Das erklärt sich aus zwei Ursachen.

Erstens aus der wohl passiven Umformung des Dotters bei der Streckung des Embryo, durch welche die grosse Achse des

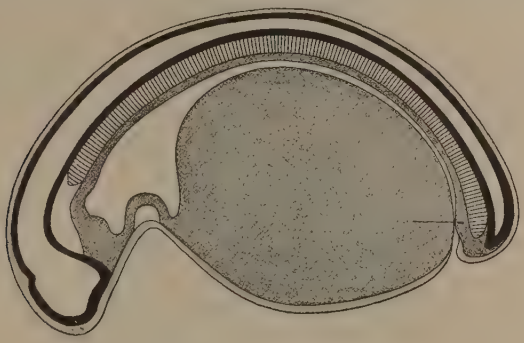

Fig. 7.

Salamandra atra. Sagittalschnitt.

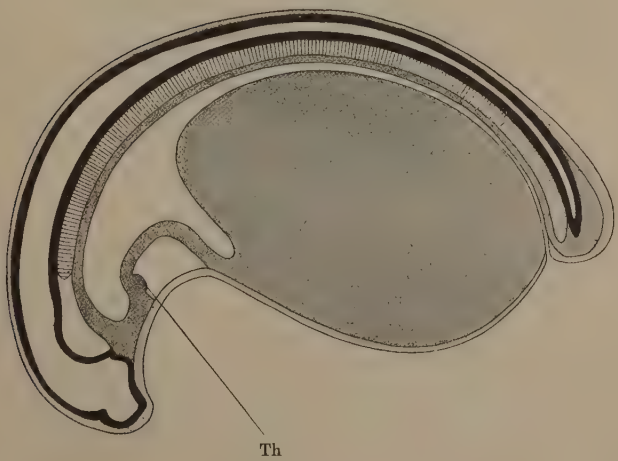

Fig. 8.

Salamandra atra. Sagittalschnitt. Th Thyreoidea.

Dotterovals aus der Querebene des Rumpfes fast in dessen Horizontalebene eingestellt wird und infolgedessen die vorher

gerade abfallende Vorderwand des Dotters in eine geneigte Lage kommt, — und zweitens aus der Ausbildung der Falte, welche, wie wir sehen werden, dorso-kranial vordringt.

Es ist also nach dieser Darstellung das blinde Ende des erweiterten Vorderdarms als gemeinsamer Raum für Mund- und Leberbucht zu bezeichnen, und man könnte sagen, dass die

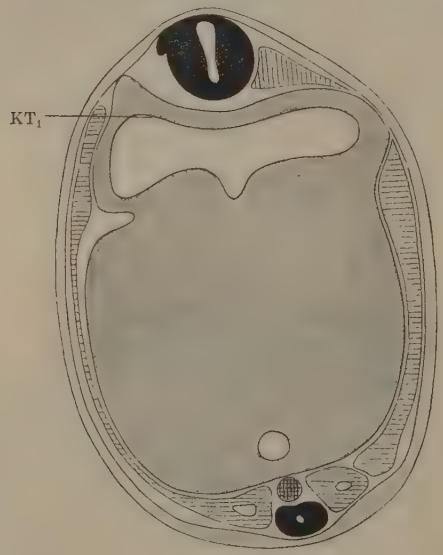

Fig. 9.

Triton-Embryo. Frontalschnitt. KT_1 erste Kiementasche.

beiden, zunächst übereinander gelegen, sich später voreinander schieben und sich durch die Falte voneinander abgrenzen. Dabei liegt anfänglich nur die Wand der Leberbucht am Ektoderm an und geht kranio-dorsal in die Vorderwand der Mundbucht über, welche dem Hirnrohr anliegt (Figur 2). Weicht nun das Hirnrohr aus, so rückt die Wand der Mundbucht vor der sich bildenden Falte gleichfalls bis zur Anlagerung an das Ektoderm herab. Diese Form der Umwandlung des Kopf-

darms ist besonders gut an Embryonen von Salamandra atra zu beobachten, weil hier eine so starke Krümmung der Embryonalanlage um den Dotter herum fehlt.

Figur 5—8 sind nach Sagittalschnitten durch verschiedene Stadien von Salamandra atra gezeichnet; ich werde noch kurz auf sie zurückkommen.

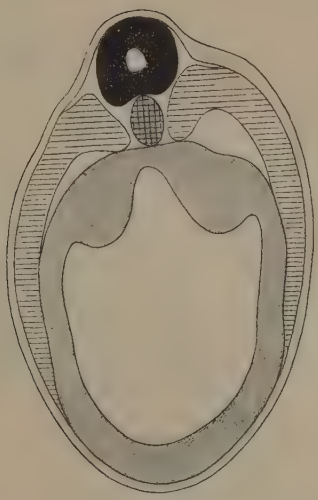

Fig. 10.

Triton-Embryo mit 7 Urwirbeln. Querschnitt.

Die Leberbucht wird später eingeengt und damit zum Lebergang, dessen Abgangstelle vom Darm sich allmählich kaudal und dorsal verschiebt, wie Figur 5—8 zeigt.

Zur Ergänzung der abgebildeten Sagittalschnitte gehe ich entsprechend der Linie a—a auf Figur 2 einen frontalen Längschnitt (Fig. 9) und entsprechend der Linie b—b auf derselben Figur einen Querschnitt (Figur 10). Eine Erklärung der beiden Schnitte ist weiter nicht nötig, höchstens wäre erwähnenswert, dass in diesem Stadium bei KT_1 die erste Kiementasche sich nach vorne und dorsal aus der seitlichen Wand des Kopf-

darms ausbuchtet und dass auf weiter kaudal gelegenen Schnitten auch die Andeutung der zweiten Kiementasche erkennbar wird; beim Stadium der Figur 4 sind schon drei angelegt.

Nach dieser kurzen Beschreibung des Vorderdarmes und seiner Formveränderung muss ich näher auf die Falte eingehen, welche die Scheidung von Mund- und Leberbucht bewirkt, weil sie in engste Beziehung zur Anlage des Herzens und der Schilddrüse tritt.

Die erste, kaum sichtbare Andeutung der Faltenbildung habe ich bei einem Embryo von etwa neun Urwirbeln beobachtet, bei Stadien von 10—11 Urwirbeln ist sie deutlich ausgesprochen (Figur 3).

Wie die vergleichende Betrachtung der Schnittserie ergiebt, wird zunächst äusserlich an der ventralen Wand des Vorderarmes in der Medianebene ein enger, in dorso-kranialer Richtung nur ein wenig eindringender Spalt sichtbar, welcher sich seitlich in derselben Richtung zu einer Rinne erweitert.

Entsprechend seiner schiefen Stellung wird der Spalt in der sagittalen Mittelebene von einer kranialen spitzwinkeligen und kaudalen stumpfwinkeligen Lippe begrenzt, beide verstreichen seitlich mit der Falte. Es umgreift also der Spalt mit seinem mittleren zusammengedrückten und seinen seitlichen weiten Abschnitten halbringförmig schräg dorso-kranial die Darmwand und trifft mit seinen beiderseitigen Enden auf die äussere Furche zwischen erster und zweiter Kiementasche, d. h. auf den für den Hyoidbogen bestimmten Raum.

Das Mesoderm umkleidet zu dieser Zeit als doppelte Zellschicht den Kopfdarm nicht vollkommen, sondern endet seitlich von der ventralen Mittellinie mit scharfer Kante.

Es ist klar, dass zwischen der ventralen und seitlichen Darmwand einerseits und dem Ektoderm andererseits der grösste zur Verfügung stehende Raum sich da finden muss, wo die erwähnte

seitliche Rinne in der Richtung des zweiten Kiemenbogens die Darmwand nach innen zu vom Ektoderm abdrängt.

Hier weichen denn auch zuerst die beiden Mesodermblätter — Somatopleura und Splanchnopleura — unter Bildung der Leibeshöhle (Perikardialhöhle) auseinander. Weiter nach der ventralen Mittellinie zu wird aber die Rinne immer enger, bis sie

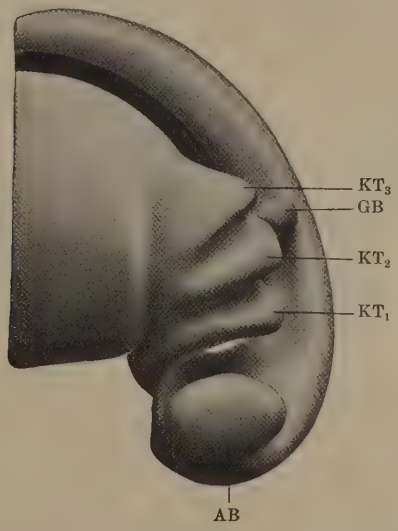

Fig. 11.

Aussenansicht eines Wachsmodells nach einer Querschnittserie durch einen Triton-Embryo mit 14—15 Urwirbeln angefertigt. AB Augenblase. GB Gehörblase. KT 1, 2, 3 erste bis dritte Kiementasche.

in der Mittellinie selbst ein ganz schmaler und zuerst nur sehr wenig tief einschneidender Spalt ist; daher wird auch die Perikardialhöhle ventral zu enger, endlich spaltförmig und hört mit scharfer Kante auf, gerade so wie die sie begrenzenden Mesodermblätter.

Figur 11 zeigt die Aussenansicht eines mit etwa 120facher Vergrösserung hergestellten Wachsmodelles der kranialen Hälfte

eines Embryo mit 14—15 Urwirbeln. (Figur 12 ist die Innenansicht, Fig. 16—18 sind Querschnitte dieser Serie.) Ektoderm und Mesoderm sind nicht dargestellt.

Man sieht auf Figur 11 in der Fortsetzung des Raumes zwischen erster und zweiter Kiementasche KT_1 und KT_2 die Furche zunächst ziemlich breit schräg nach vorne-unten ver-

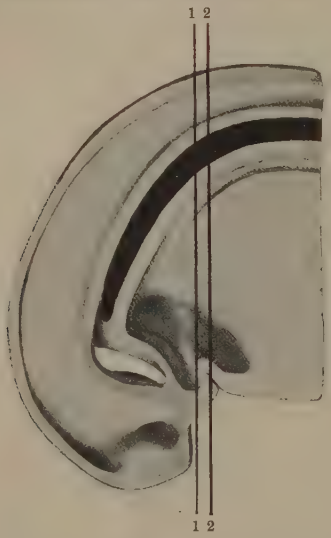

Fig. 12.

Innenansicht des sagittal durchschnittenen Modells.

laufen, allmählich enger werden und als schmaler Spalt enden. Der Entodermteil, welcher kranial von dieser Furche liegt, ist die Wand der Mundbucht; diese scheint gleichsam aus dem Entoderm heraus modelliert und zeigt etwa die Gestalt eines kurzen Kegels, dessen Basis kranial, dessen Spitze kaudal liegt; die letztere ist durch den schmalen Spalt vom Dotterentoderm getrennt.

Entsprechend der äusserlich sichtbaren halbringförmigen Einkerbung findet sich im Innern die in das Lumen vorspringende

Falte (Figur 12). Entsprechend den in der Mittellinie dicht aneinanderliegenden Faltenblättern ist sie hier schmal und scharf zu sehen. Der Spalt ist im Bild etwas tiefer einschneidend dargestellt, als in Wirklichkeit zutrifft.

Seitlich, wo die Falte in den nach innen vorragenden Wulst zwischen erster und zweiter Kiementasche KT_1 und KT_2 übergeht, verbreitert und rundet sie sich, entsprechend der hier an der Aussenseite weiten und flachen Furche.



Fig. 13.

Sie trennt Leber und Mundbucht von einander. Ihre beiden Blätter wollen wir als kraniales und kaudales Blatt unterscheiden.

Infolge des schrägen Verlaufes der Falte gehen Querschnitte durch Embryonen dieser Stadien eigentümliche Bilder.

Ich gehe jetzt zu der Besprechung mehrerer Querschnittserien von verschieden alten Embryonen über.

I.

Figur 13—15 sind der Querschnittserie eines Embryo mit 11 Urwirbeln entnommen. Figur 13 zeigt einen Schnitt etwa entsprechend der Linie 1—1 auf Textfigur 3.

Bei F sind die seitlichen Schenkel der Falte wie einspringende Ecken deutlich zu sehen. Sie grenzen ventralwärts eine ziemlich breite und flache Rinne ab, welche nach vorn zu weiter, nach hinten zu enger wird, da ja die beiden Schenkel kaudalwärts konvergieren, bis sie in der Mittellinie in einander übergehen. Diese Rinne gehört dem Hohlraum der Mundbucht an, welche in dieser Höhe mit dem übrigen Kopfdarmlumen weit zusammenhängt. Wenig ausgesprochen ist die der Falte entsprechende äussere Einkerbung.

Fig. 14.

Auf der Abbildung 14 — entsprechend der Linie 2—2 in der Figur 3 — treffen wir gerade das innerste Ende der Falte in der Mittellinie, da wo sie am höchsten ist; hier biegt das kraniale Blatt in das kaudale um.

Dadurch wird jetzt auf dem Querschnitt ein Teil des Hohlraumes der Mundbucht von der übrigen Kopfdarmhöhle vollkommen abgegrenzt.

Die Falte ist aber noch niedrig, daher treffen wir schon zwei Schritte weiter auf Figur 15 — entsprechend Linie 3–3 —

die Stelle, an welcher das kraniale Blatt in die ventrale Wand der Mundbucht umbiegt.

Diese Stelle ist stets bis zu Embryonen mit 25 Urwirbeln leicht daran zu erkennen, dass hier infolge Flachschnittes durch eine Epithellamelle auffallend viel Kerne getroffen sind; sie hat für unsere spätere Beschreibung mindestens eine topographische Wichtigkeit. Das hier sichtbare grosse entodermale Lumen ist schon der Hohlraum der Leberbucht; es ist also die sie ventral

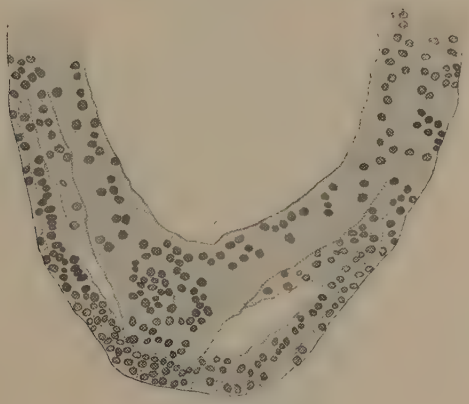

Fig. 15.

begrenzende Epithelschicht das kaudale Blatt der Falte, welches hier von dem kranialen noch nicht durch einen Spalt getrennt ist, obwohl die Stellung der Kerne eine Abgrenzung von dem kranialen Blatt ermöglicht. Auf den beiden jetzt beschriebenen Figuren ist auch die flache Rinne aussen am Darm besser ausgeprägt.

II.

Die Figuren 16—18 sind Schnitte der Serie, nach welcher das auf Figur 11 und 12 dargestellte Wachsmodell angefertigt wurde.

Figur 16 zeigt einen ganzen Querschnitt. Ventral ist noch die Spitze des Vorderhirns getroffen. Zwischen ihr und der etwas eingebuchteten Wand des Darmes liegt eine entodermale Verbindungsbrücke: ein Teil des Daches, oder besser der vorderen Wand der Mundbucht.

An den seitlichen Wänden des Darmes sieht man bei F. wieder die Falte getroffen und zwar hier an ihrem obersten Ende. Dorsal sieht man den kanalförmigen Teil des

Fig. 16.

Darmes, der mit einem trichterförmigen, seitlich zusammengedrückten Stück in den weiten Kopfdarmteil übergeht. Dieser trichterförmige Spalt wird von zwei Dotterwülsten seitlich abgegrenzt, von denen der rechte auf Textfigur 12 deutlich zu sehen ist.

Auf den nächsten Schnitten verschwindet das Vorderhirn, die Falte wird deutlicher, begrenzt die ventrale Rinne, und schliesslich trifft man sie (zehn Schnitte weiter kaudal) auf

Tafelfigur 17 in der Medianebene wieder derart, dass sie einen Teil der Mundbucht (MB) vom übrigen Darmlumen völlig abgrenzt. Da sie hier schon erheblich höher ist als beim Stadium I, sieht man jetzt deutlich von ventral nach dorsal: die ventrale Wand der Mundbucht, deren Hohlraum MB, das kraniale Blatt der Falte, deren kaudales Blatt und die Leberbucht.

An der Anordnung der Kerne kann man deutlich erkennen, dass jedes der beiden Blätter der Falte aus einschichtigem Epithel besteht; zwischen ihnen wird später der Spalt einschneiden.

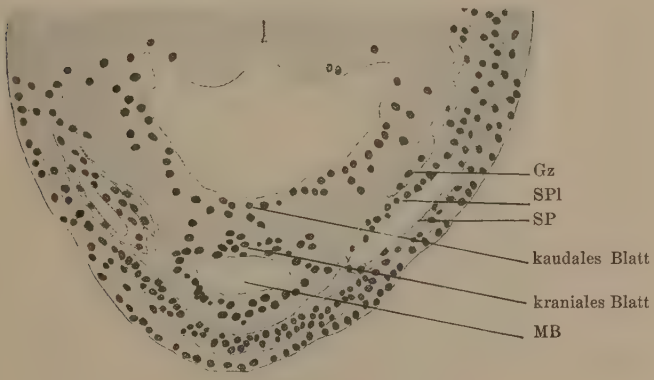

Fig. 17.

Besondere Beachtung verdient auf diesem Schnitt das Mesoderm. Man sieht den Hyoidbogen schräg getroffen, mit seinen beiden Blättern den Perikardialhohlraum einschliessend, zwischen Ektoderm und Entoderm liegen. Die Splanchnopleura ist von höheren, kubischen, die Somatopleura von flacheren Zellen gebildet.

Zwischen Splanchnopleura und Entoderm liegen beiderseits einige freie Zellen, weder mit dem einen noch mit dem anderen zusammenhängend. Es sind, wie ich in Übereinstimmung mit Herrn Professor Mollier fand, Gefässzellen. Sie stammen bei

Triton in dieser Region vom Mesoderm, und lösen sich in loco von ihm ab, d. h. da wo sie zur Bildung von Gefässen oder des Herzens selbst Verwendung finden, wandern also nicht.

Auf den nächsten kaudal folgenden Schnitten verschwindet das Lumen der Mundbucht und ein Schnitt durch die freie Spitze des bei Figur 11 beschriebenen kegelförmigen Wulstes giebt das Bild der Figur 18. Hier schneidet also der Spalt — auf die Länge von 3—4 Schnitten — zwischen den beiden Blättern der Falte ein.



Fig. 18.

Brachet's Stadium I muss ungefähr zwischen den beiden jetzt von mir beschriebenen Stadien liegen, würde also etwa meinen Embryonen mit 12—13 Urwirbeln entsprechen.

Brachet beobachtet und zeichnet, wie Figur 19 und 20 zeigen, ganz richtig eine medio-ventrale Leiste der Darmwand, welche im Begriff ist sich loszulösen. Figur 19 (2 bei Brachet) entspricht meiner Abbildung 14, Figur 20 (3 bei Brachet,) meiner Figur 18. Die „saillie hypoblastique“ (Fig. 13) ist bei diesem Stadium ohne Frage die den Spalt begrenzende vollgetroffene vordere Lippe der Falte, die ja, wie wir gesehen haben, Kegelform zeigt und daher auf dem Querschnitt rund aussieht;

sie muss infolge Einschneiden des Spaltes von der „ventralen Darmwand“ (Fig. 20) wie Brachet sagt, oder von dem kaudalen Blatt der Falte, wie ich mich ausdrücke, losgelöst erscheinen.

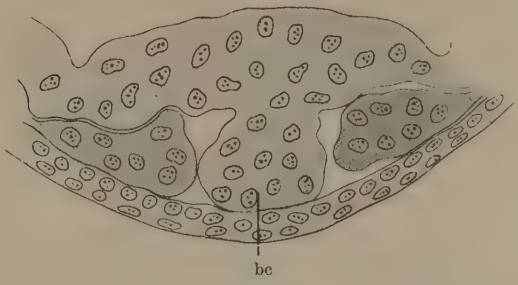

Fig. 19.

Fig. 2 bei Brachet. bc saillie hypoblastique.

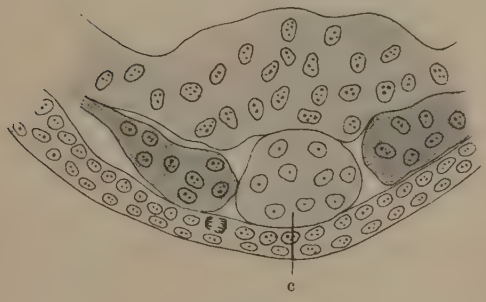

Fig. 20.

Fig. 3 bei Brachet. c coeur.

Auf den kaudal folgenden Schnitten beobachtet Brachet, dass dort die „saillie hypoblastique“ mit dem Entoderm in Zusammenhang bleibt; diese Beobachtung kann ich nicht bestätigen. Ich habe niemals sehen können, dass die Spitze des kegelförmigen Wulstes mit dem Entoderm (kaudales Faltenblatt = kraniale Wand der Leberbucht) verschmolzen blieb, während

die „saillie hypoblastique“ in ihrer Mitte schon durch eine „feine glänzende Linie“ von ihm getrennt ist. Im Gegenteil löst sich die Spitze zuerst los und dann erst die kranialeren Teile, entsprechend dem Vordringen des Spaltes in kranio-dorsaler Richtung.

Brachet beobachtete diese Erscheinung auch bei älteren Embryonen, d. h. er sah dass die Herzanlage — und für diese hält er ja schon die besprochene „saillie hypoblastique“ — an ihrem kaudalen Ende mit dem Entoderm in Verbindung bleibt.

Man muss zugeben, dass diese wohl irrtümliche Auffassung nahe liegt, wenn man aus irgend einem Grunde — wie Götte bei Petromyzon — geneigt ist zu glauben, dass das Entoderm das Material zur Bildung des Herzens liefert; ich glaube aber, es geht schon aus dem bisher gesagten hervor, dass diese „saillie hypoblastique“ keinenfalls die Herzanlage sein kann.

III.

Schon vorher ist erwähnt worden, dass die den Dotter weit umgreifende Embryonalanlage sich allmählich streckt, dass die Spitze des Vorderhirns und das Ende der Rückenmarksanlage sich von einander entfernen, dass also die bogenförmige Gestalt des ganzen Neuralrohres — und gleichzeitig auch die des Darmkanals — in eine gestrecktere überzugehen beginnt.

Dieser Vorgang, welcher bisher langsam begann, wird bei Embryonen mit 15 Urwirbel deutlicher und bei solchen mit 18 Urwirbeln ist die Gestaltung des Embryo schon eine wesentlich veränderte.

Man vergleiche die Abbildungen 4 und 12 mit Figur 21, einem Sagittalschnitt durch einen Embryo mit 17 Urwirbeln. Es ergiebt sich zunächst, dass die Streckung wieder vorne am weitesten voraus ist und ventral am deutlichsten zum Ausdruck kommt. Der Embryo hat im ganzen betrachtet, jetzt eine „Pistolenform“, die zwar nicht so ausgesprochen ist wie bei Petromyzonten und Salamandraembryonen dieses Stadiums, aber

doch deutlich an sie erinnert. Vor allem zeigt der erweiterte vordere Darmabschnitt eine Verlängerung seiner ventralen Wand in kranio-kaudaler Richtung. Das blinde Ende der Mundbucht und der Leberbucht sind auf Figur 21 weiter von einander entfernt als auf Figur 4 und 12, da die beiden Blätter der bisher geschlossenen Falte aus einander gewichen sind und einen ziemlich tiefen auf dem Sagitalschnitt dreieckigen Raum begrenzen, welcher ventralwärts vom Ektoderm geschlossen wird. Seitlich

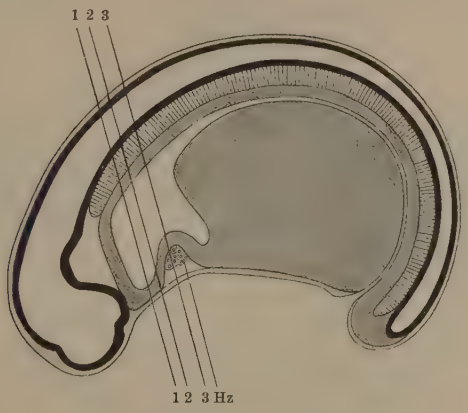

Fig. 21.

Triton-Embryo mit 17 Urwirbeln. Sagittalschnitt. Hz Herzzellen.

wird er von den Hyoidbögen begrenzt, welche weiter ventralwärts reichen als früher und sich später in der Mittellinie vereinigen. Wie weit sie bei Embryonen mit 17 Urwirbeln noch von einander abstehen, ist aus Figur 22 zu ersehen.

Schon in diesem Stadium haben sich von einem Zellstreifen der Splanchnopleura, welcher an die mediale Kante derselben angrenzt, Zellen abgelöst, welche sich durch Teilung vermehren, und innerhalb des beschriebenen Raumes in der Mittellinie zusammenfliessen bevor die beiden Hyoidbögen einander berühren;

auf Figur 22 und Figur 23 erfüllen sie schon einen grossen Teil des Raumes zwischen den beiden Faltenblättern. Es sind das die Zellen der ersten Herzanlage.

Betrachten wir bei Figur 23 — einem genau gezeichneten medianen Sagittalschnitt durch den Raum zwischen den Falten — die mehrfach erwähnte Stelle, an welcher das kraniale Blatt der Falte in die ventrale Wand der Mundbucht übergeht, so sehen wir, dass hier in diesem Stadium (18 Urwirbel) ein kleiner

Fig. 22.

Zellhaufe liegt, welcher in direkter Richtung gegen den zum Teil von Herzzellen erfüllten Raum vordringt. Dieser Zellhaufe (Th.) ist die erste noch sehr kleine Anlage der Schilddrüse; sie wächst also als solide Epithelknospe aus dem Entoderm der Mundbucht in den für das Herz bestimmten Raum ein, so dass wir sie bei den nächsten Stadien in engster Nachbarschaft mit der Herzanlage finden.

Wir kehren nun zu der Betrachtung von Querschnittserien zurück, welche jetzt, sobald die Faltenblätter auseinandergewichen sind, erheblich andere Bilder geben müssen.

Auf den bisher besprochenen Querschnittsbildern war das Divertikel der Mundbucht, welches dem Hohlraum des kegel-

Fig. 23.

förmigen Wulstes entspricht (Figur 14 und 17) und gleichzeitig beide Faltenblätter getroffen.

Nach erfolgter Streckung des Embryo kann das bei gleicher Orientierung der Schnittebene nicht mehr möglich sein.

Die Figuren 24, 25 und 26 zeigen Querschnitte durch einen Embryo mit 16—17 Urwirbeln, entsprechend den drei Linien auf Figur 21.

Bei Figur 24 (Linie 1—1) sehen wir bei KT_2 die zweite Kiementasche das Ektoderm erreichen. Von hier aus zieht das Entoderm in gerader Linie bis zur ventralen Mittellinie, der späteren Durchbruchstelle des Mundes; hier ist es ebenfalls mit dem Ektoderm verschmolzen. Es begrenzt so eine deutliche etwa rechteckige Rinne, während wir auf Figur 13 eine rundliche Rinne sahen. Bei AM ist der Mandibularbogen, bei AH der Hyoidbogen getroffen.

Fünf Schnitte weiter kaudal (Linie 2—2) zeigt uns Figur 25 die vorher rechtwinklige Rinne abgerundet, Ektoderm und Entoderm nicht mehr verschmolzen und einen kleinen Zellhaufen, die Thyreoidea-Zellknospe (Th); wir finden also jetzt nicht mehr das Munddivertikel, nicht mehr beide Faltenblätter getroffen, wie auf Figur 17, sondern nur den Übergang des Mundbucht-Entoderms in das kraniale Blatt der Falte.

Auf den folgenden Schnitten treffen wir den Hohlraum zwischen den beiden Faltenblättern. Figur 22 stellt einen solchen dar, zehn Schnitte weiter kaudalwärts als Figur 25. Der Raum innerhalb der Falte ist noch klein; die Hyoidbögen sind noch ziemlich weit voneinander entfernt. Zwischen ihnen liegt eine einzige Reihe von Herzzellen. Der Herzzellenstrang ist in diesem Stadium noch kurz und dünn, seine ganze Anordnung ist folgende. An der Spitze der Thyreoidea-Anlage treffen wir Gefässzellen an deren beiden Seiten, dann im Hohlraum der Falte einen kurzen Strang, endlich liegen wieder weiter kaudal Reihen einzelner Gefässzellen zu beiden Seiten der Leberanlage. Man kann also schon jetzt eine Gabelung der Herzanlage sowohl an ihrem kranialen wie an ihrem kaudalen Ende feststellen, kranial finden sich Gefässzellen vereinzelt auch noch im Bereiche der Mandibularbögen. Es wird jetzt der Herzraum grösser, die Hyoidbögen nähern sich und der Herzzellenstrang wird länger und dicker.

Fig. 24.

Fig. 25.

Figur 26 (17 Urwirbel) zeigt den Herzzellenstrang aus einzelnen Zellen bestehend, welche untereinander in lockerm mesenchymatösem Zusammenhang stehen und durch mehrfache protoplasmatische Brücken mit der hochzelligen splanchnischen Wand des Herzbeutels verbunden sind. Eine Ableitung dieser Herzzellen vom Entoderm ist abzuweisen. Die vorsichtigste Untersuchung auch zahlreicher jüngerer Embryonen hat nie den geringsten Anhalt hierfür geboten. Anderseits können Bilder

Fig. 26.

wie Figur 17 und 26 kaum in einem anderen Sinne gedeutet werden, als dass diese ersten Herzzellen (Herzendothelzellen) mesodermaler Natur sind und von der Splanchnopleura abgegeben werden, wofür auch ihre erste Anlage bei jüngeren Stadien mit 12—14 Urwirbel spricht.

Der lockere mesenchymatöse Bau des Herzzellenstranges wird bei Embryonen mit 18—19 Urwirbeln geschlossener, indem die einzelnen Zellen sich dichter an einander lagern. Häufig

ordnen sie sich auch sofort zu einem Endothelrohr an. Figur 27 (18—19 Urwirbel) zeigt die Hyoidbogen einander fast berührend und einen soliden Herzzellenstrang. Einige Schnitte weiter

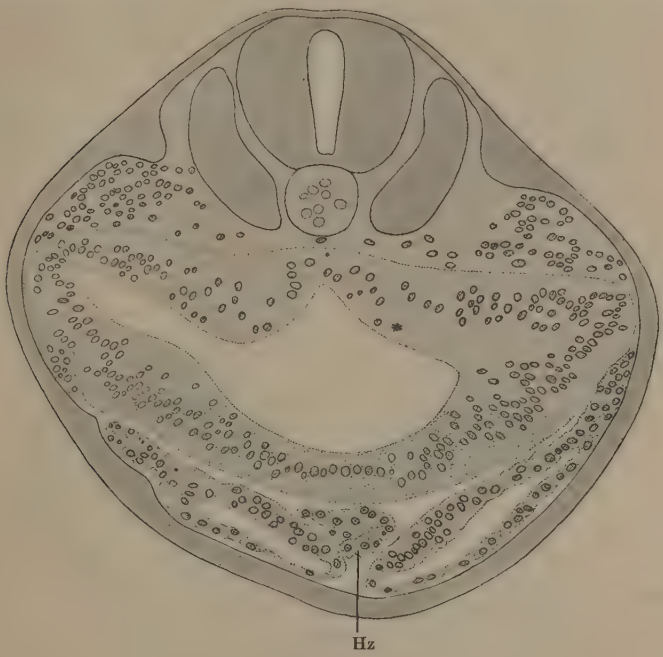

Fig. 27.

kaudal, Figur 28, berühren sich die Hyoidbögen in der Mitte. Es kommt jedoch noch nicht sofort zur Bildung eines einheitlichen Perikardial-Raumes, sondern bis zu Stadien mit etwa 21 Urwirbeln bleibt eine dünne ventrale Scheidewand bestehen, das Mesokardium anterius Me. a. Der Herzzellenstrang ist hier, an seinem kaudalen Ende breit; es ist die Anlage des sich weiter kaudal gabelnden sinus venosus.

Erwähnt sei noch, dass in seltenen Fällen sowohl Herr Professor Mollier wie ich beobachtet haben, wie die von den

beiden Hyoidbögen gelieferten Herzzellen sich vor ihrer Vereinigung zu zwei nebeneinander liegenden Herzzellensträngen ordnen, so dass man dann eine doppelte Herzanlage erkennen kann; später scheinen beide in ähnlicher Weise wie die Perikardialräume miteinander zu verschmelzen.

Es ergiebt sich auf Grund dieser Befunde, dass zwar die Bildung der Herzzellen nicht eine unpaare, sondern eine paarige ist, da beide Seiten des Embryo Zellen, selten sogar einen Zellstrang liefern, und dies beiderseitige Material sich erst zur un-

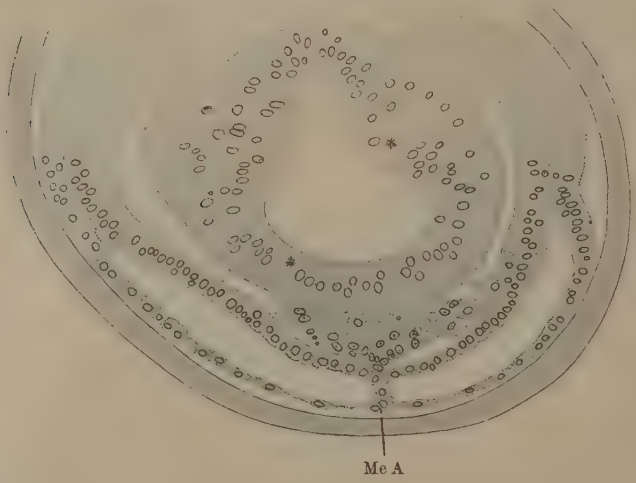

Fig. 28.

paaren Herzanlage vereinigt. Jedoch tritt eine durchgehende gleichmässige Höhlung stets einheitlich und unpaar auf und so müssen wir daher das Herz selbst als ein unpaares medianes Organ auffassen.

Brachets Stadium II entspricht etwa meinen Serien mit 18 Urwirbeln. Zwischen I und II besteht also ein bedeutender Altersunterschied und inzwischen sind alle die wichtigen Ver-

änderungen vor sich gegangen, die ich im vorhergenden besprochen habe, vor allem die Streckung des Embryo.

Fig. 29.

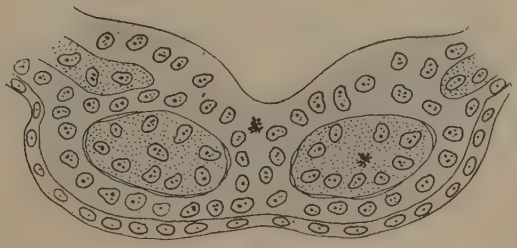

Fig. 30.

Fig. 6 bei Brachet. b bouche définitive.

Voraus bemerkt sei, dass Brachet Gefässzellen zwar beobachtet, aber nicht als solche anerkannt hat; er hält sie für Mesenchymzellen, deren Ursprung vom Mesoderm leicht nachzuweisen sei; sie sollen aber nur ziemlich weit dorsal zu finden sein.

Figur 6 bei Brachet (Fig. 30) entspricht vollständig, wie man sieht, meiner Fig. 29, einem Schnitt durch die Mundanlage desselben Embryo, dem Fig. 27 und 28 entnommen sind. Seine Figuren 8 und 11 (Fig. 31 u. 32) sind meiner Figur 27 und 28 zu

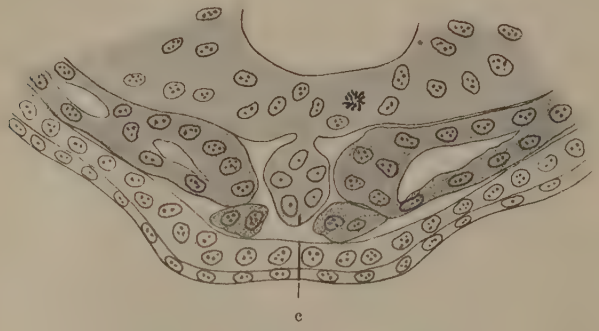

Fig. 31.

Fig. 8 bei Brachet. c coeur.

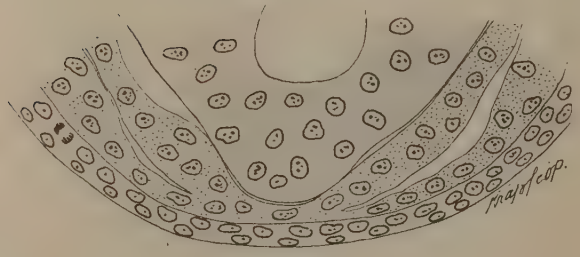

Fig. 32.

Fig. 11 bei Brachet.

vergleichen. Auf meinen Bildern fehlt aber die bei Brachet gezeichnte Verbindung der Herzanlage mit der Darmwand, welche bei meinen Embryonen nicht vorhanden war, weshalb ich auch eine Ablösung des Herzzellstranges vom Darm, die in dieser schmalen Verbindung ihren Ausdruck finden soll, nicht zugeben kann.

Brachet beobachtet ferner, dass die Herzzellen als Strang nach vorne zu in das Mundbuchtentoderm, nach hinten in die ventrale Leberwand ununterbrochen übergehen; beides ist bei meinen Präparaten nicht der Fall.

Den kaudalen Zusammenhang der Herzanlage mit dem Entoderm — entsprechend Figur 11 bei Brachet — kann ich nicht bestätigen, immer ist die Grenze zwischen Herz und Darmwand eine absolut scharfe. Vergleichen wir Brachets Figur 11 mit meiner Figur 28, so kann ich den von Brachet gezeichneten breiten Zusammenhang nur darauf zurückführen, dass er den zur Bildung des sinus venosus quer verbreiterten Herzzellenstrang bei seinen Präparaten nicht vom Entoderm abgrenzen konnte, was bei meinen Serien leicht gelang. Ich muss daher auch in diesem Stadium überhaupt jede Beziehung der Herzanlage zum Entoderm verneinen, besonders auch eine solche zur Mundanlage, auf welche Brachet ja grossen Wert legt. Ich finde vielmehr in diesem Stadium vor dem kranialen Ende des Herzzellenstranges einen kurzen zellfreien Raum (auf 1—2 Schnitten), dann folgt kopfwärts der Thyreoidea-Zellhaufe als niedriger Vorsprung des Entoderms der Mundbucht, und dann die Mundanlage. Gerade die Thyreoidea aber wird wohl die Ursache der Darstellung Brachets sein, indem er ihre Anlage, die er in diesem Stadium ebenfalls „saillie hypoblastique" nennt, kontinuierlich in den Herzzellenstrang übergehen zu sehen glaubte, und er daher das Herz mit der Mundanlage in Verbindung sah.

Brachet glaubt, wie erwähnt, bei Stadium II dieselben Zellmassen zu sehen wie bei Stadium I, während es sich nach meiner Auffassung um wesentlich verschiedene Dinge handelt.

Ich glaube nach vorsichtigster Durchsicht und Deutung meiner Präparate die Ansicht aussprechen zu dürfen, dass Brachet beim ersten Stadium die Spitze des kegelförmigen Munddivertikels, im zweiten aber die Anlage der Thyreoidea

mit der Herzanlage verwechselt habe. (Es ist möglich, dass Brachets Figur 8 die Schilddrüsenanlage zeigt, dann wäre die Verbindungsbrücke mit dem Entoderm richtig, aber die Deutung als Herz falsch; doch lässt sich das nach Brachets Beschreibung nicht entscheiden.)

Bei Brachets Stadium I ist ohne Zweifel von einer Herzanlage noch nichts vorhanden, während bei Stadium II diese schon ziemlich weit entwickelt ist; seine Figur 10 stellt einen Schnitt durch den noch soliden Herzzellstrang dar.

IV.

Bei Embryonen mit 20—21 Urwirbeln ist die Thyreoidea kaum gewachsen. Sie hängt noch in ganzer Länge mit dem Entoderm zusammen, allerdings in dem kaudaleren Teil nur noch mittelst einer schmalen Verbindungsbrücke. Die Herzanlage ist fast in ganzer Länge gehöhlt. Die neben der Thyreoidea gelegenen Gefässzellen haben sich zum Endothelrohr der beiden ersten Kiemenarterien geordnet, doch ist bei diesen Stadien gewöhnlich ihre Einmündung in das Herz, der Bulbus arteriosus, noch nicht einheitlich hohl, sondern besteht aus noch meist wenig geordneten Zellen. Diese Zellen liegen unmittelbar hinter dem kaudalen Ende der Thyreoidea, noch näher an ihr, als beim vorigen Stadium.

Die Splanchnopleura beginnt das Herzendothelrohr zu umwachsen zur Bildung des dorsalen Mesokards. Der Herzschlauch fängt an, sich ein wenig zu krümmen.

Die Figuren 33—35 zeigen Querschnitte durch einen Embryo diesen Alters. Auf Figur 33 ist die äusserste Spitze der Thyreoidea (Th) getroffen, mit dem Entoderm nur noch durch eine schmale Verbindungsbrücke zusammenhängend. Rechts und links ist die Arteria hyo-mandibularis (Maurer) (Ahm) zu sehen.

Auf dem nächsten (Figur 34) und übernächsten Schnitt treffen wir die Anlage des Bulbus arteriosus. Die Abbildung zeigt die

Lumina der beiden Arterien, deren Wandungen aneinander liegen und dadurch einen etwas unregelmässigen Zellhaufen bilden. Dass dieser Zellhaufen nicht mehr Thyreoidea ist, auch

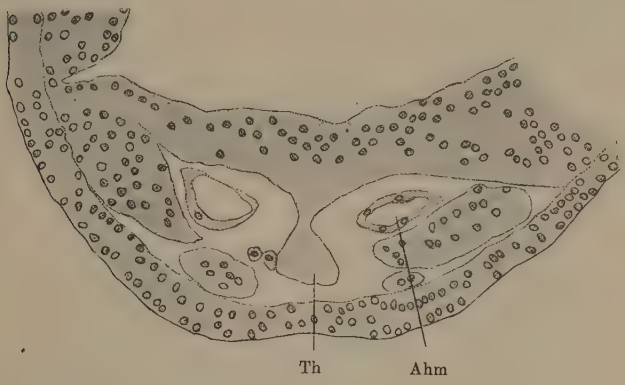

Fig. 33.

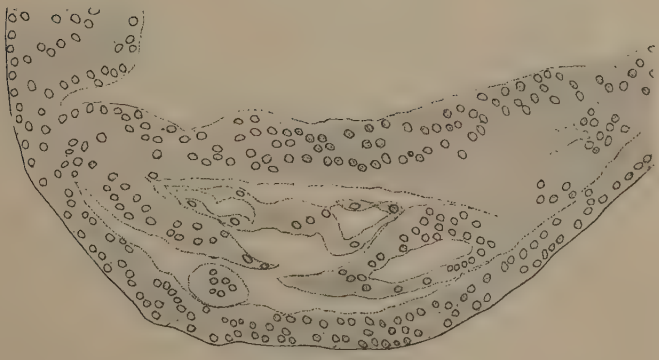

Fig. 34.

zu ihr keine Beziehung hat, glaube ich daraus schliessen zu können, dass auf Figur 33 der Schnitt durch die Thyreoidea keine Kerne mehr zeigt, also das äusserste Ende getroffen ist; ausserdem steht der Zellhaufen auf Figur 34 nicht in Verbindung

mit der Darmwand, während noch bei Embryonen mit 25 Urwirbeln (Figur 36) die Schilddrüse auch an ihrem letzten Ende diese Verbindung bewahrt hat. Figur 35 (5 Schnitte weiter kaudal) zeigt den hohlen Herzschlauch, das Mesocardium anterius (MeA) und den Beginn der Umlagerung des Herzens durch das Perikard zur Bildung des Mesocardium dorsale.

Bis zum Stadium mit 25 Urwirbeln verändert sich die Thyreoidea so gut wie garnicht. Die Entwickelung der übrigen Organe schreitet jedoch schnell fort.

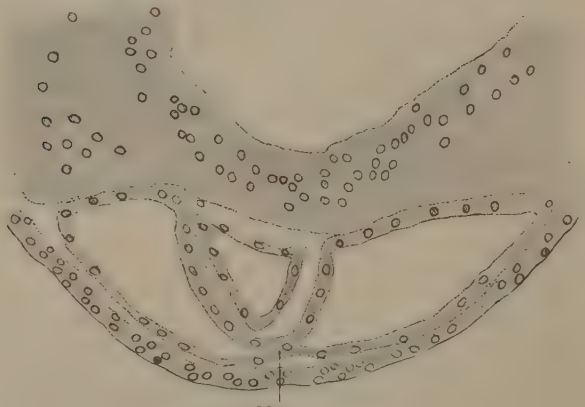

Fig. 35.

Das Mesocardium anterius verschwindet und der Perikardialraum wird einheitlich. Die Arteriae hyo-mandibulares entwickeln sich weiter kranial und dorsal zu, der Bulbus arteriosus wird hohl. Die erste äussere Kieme beginnt vorzuwachsen. Das in den Zellen enthaltene Dottermaterial wird infolge starker Vermehrung der Zellen allmählich verbraucht; die Kerne liegen vielfach so dicht neben einander, dass Zellgrenzen nicht mehr zu erkennen sind.

Auf Figur 36, einem Schnitt durch einen Embryo von etwa 25 Urwirbeln, liegen die beiden Arterien gut ausgebildet neben

der Thyreoidea; die kraniale Spitze des jetzt einheitlichen Perikardialraumes ist angeschnitten (Pk. H).

Fig. 36.

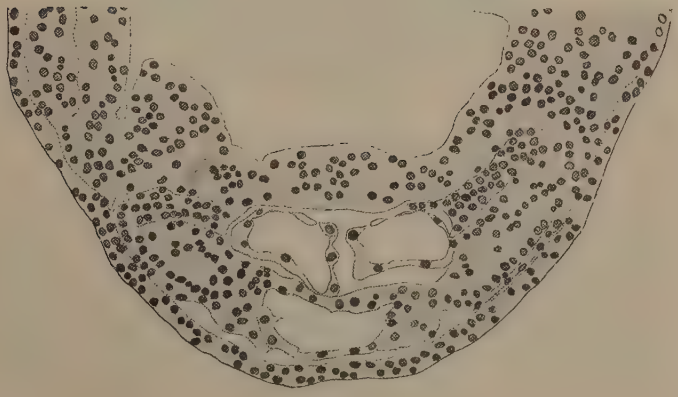

Fig. 37.

Auf dem folgenden Schnitt, Figur 37, liegen die beiden Arterien unmittelbar neben einander und auf dem nächsten, Figur 38, haben sie sich zum Bulbus arteriosus (B 4) vereinigt.

Die unpaare Thyreoidea liegt also in diesem Stadium gerade in der Gabelung des Bulbus arteriosus in die beiden ersten Kiemenarterien des Embryo, aber stets deutlich von den Gefässen getrennt.

Die Entstehung der Kiemenarterien bespricht Brachet bei seinem Stadium IV.

Er glaubt auch für sie entodermalen Ursprung annehmen zu können; er neigt sogar zu der Ansicht, dass sich im Ento-

Fig. 38.

derm, gerade da wo die „Saillie hypoblastique" mit der Darmwand zusammenhängt, ein Hohlraum bildet, der dann mit Zellen ausgekleidet wird („On dirait sur certaines coupes, que leur cavitée s' est creusée dans la substance mème de l'hypoblast"). Die Zellen sollen hauptsächlich von der „Saillie hypoblastique" geliefert werden. Ich habe jedoch niemals beobachten können, dass sich von der Thyreoidea Zellen ablösen, dagegen konnte ich bei fast allen Serien von entsprechend jüngeren Embryonen hie und da einen Zusammenhang der Gefässzellen mit dem Mesoderm (hauptsächlich Hyoidbogen) feststellen. Doch ist freilich ihre erste Entstehung im Stadium IV von Brachet

längst vorüber. Die Thyreoidea bezeichnet Brachet noch immer als „Saillie hypoblastique“ und glaubt, dass sie zum Längenwachstum des Herzens noch Material liefern könne. Die Embryonen seines vierten Stadiums sind etwas jünger, als die zuletzt von mir besprochene Serie; doch lässt sich Brachets Abbildung 18 (Fig. 39) mit meiner Figur 33 und 36, seine Figur 19 mit meinen Figuren 34 und 38 vergleichen. Brachet hält die hier mit cœur bezeichneten Zellen für eine direkte Fortsetzung, für einen Teil der „Saillie hypoblastique“ („la saillie hypoblastique ou plutôt ce qui la représente encore. .“). Er erkennt auf dem Schnitt — auf seiner Abbildung ist es nicht deutlich — die beiden Lumina der Arterien von Zellen umschlossen,

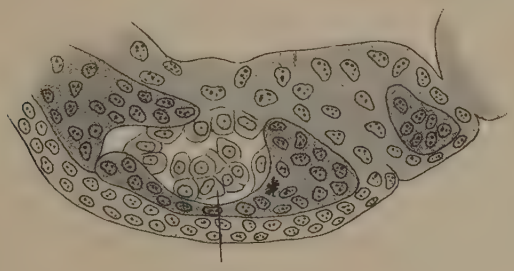

Fig. 39.

Fig. 18 bei Brachet. c coeur.

die von der Entodermleiste abstammen sollen („Il parait évident que les cellules qui circonscrivent encore vaguement les deux cavités vasculaires proviennent d'une sorte de dissociation des élements de la saillie hypoblastique“).

Der Irrtum ist in diesen Stadien naheliegend, da ja die betreffenden Zellen unmittelbar an die Thyreoidea grenzen, doch ist mir die Abgrenzung bei meinen Serien stets ohne Schwierigkeit gelungen.

Nach meiner Auffassung ist es auch ausgeschlossen, dass

die „saillie hypoblastique“ Material zum weitern Wachstum des Herzens liefert.

Über deren weiteres Schicksal sagt Brachet nichts, sie bietet, nachdem das Herzendothelrohr im wesentlichen fertig ist, kein Interesse mehr für ihn.

Fassen wir das bisher besprochene kurz zusammen.

Brachet findet bei Stadien von etwa 1,5 mm Länge eine vom Mundentoderm aus sich kaudal erstreckende Leiste, die mit dem Entoderm noch in ganzer Länge zusammenhängt, aber die Tendenz zeigt, sich von ihm loszulösen und zwar zunächst nur in der Mitte. Dies soll die erste unpaare solide Herzanlage sein.

Nach meiner Ansicht besteht in diesem Alter eine Herzanlage noch nicht, und hat daher die Entodermleiste mit dem Herz nichts zu thun; es handelt sich vielmehr um das solide Ende eines sich entwickelnden Vorderdarmdivertikels, dessen äussere Gestalt in diesem Stadium die eines kegelförmigen, mit der Spitze kaudalwärts gerichteten Wulstes ist; dieser Wulst entsteht infolge äusserer Einkerbung und entsprechender innerer Faltenbildung. In der soliden Spitze befinden sich, — schon jetzt auffindbar — die Zellen, welche später die Thyreoidea vorwachsen lassen.

Bei Stadien von 1,9 mm Länge glaubt Brachet dieselbe „Saillie hypoblastique“ zu sehen, sie soll sich verlängert und zum grössten Teil vom Entoderm losgelöst haben, und nur noch vorne mit der Mundbucht, hinten mit der Leber zusammenhängen.

Nach meiner Auffassung besteht dies Gebilde aus zwei verschiedenen und von einander getrennten Teilen: erstens kranial aus der Thyreoidea, welche inzwischen vorzuwachsen begonnen hat und zweitens aus dem von mesodermalem Material gebildeten Herzzellenstrang.

Die Arteriae hyo-mandibulares werden nach meiner Ansicht ebenfalls von mesodermalen Zellen gebildet und nicht, wie Brachet bei Stadium IV beschreibt, von entodermalen Zellen der „saillie hypoblastique", meiner Thyreoidea. —

Nur kurz sei jetzt noch die weitere Entwicklung der Thyreoidea erwähnt.

Bei einem eben ausgeschlüpften Embryo mit etwa 30 Urwirbeln ist das freie Ende der Thyreoidea etwas länger geworden. Die auf Figur 33 und 36 sichtbare Verbindungsbrücke mit dem Entoderm ist auf den kaudaleren Schnitten daher nicht mehr sichtbar, während kranial der Zusammenhang mit dem Mundentoderm noch etwa während der vier ersten Tage der Larvenperiode erhalten bleibt.

Am fünften bis siebten Tag des Larvenlebens wird die noch unpaare Schilddrüsenanlage ganz selbständig und beginnt sofort sich der Länge nach in ein linkes und rechtes Organ zu teilen. Etwa am zehnten Tage habe ich in dem kleinen Epithelbläschen Kolloid nachweisen können; die Bläschen liegen lateral neben dem Musculus sternohyoideus, hinter dem zweiten Keratobranchiale. Genauere Beschreibung dieser Vorgänge geben Maurer und Livini.

Es wird also bei Triton die erste Anlage der Thyreoidea sehr früh sichtbar, gleichzeitig — oder vielleicht etwas früher als die erste Anlage des Herzendothels. Es liegt der zuerst nachweisbare Thyreoidea-Zellhaufe in der kranialen Wand des Raumes, in welchem sich das Herz entwickelt; später wächst ein kurzer Thyreoideazapfen in diesen Raum ein, um sich endlich vom Entoderm abzuschnüren. Während der ganzen Embryonalzeit und der ersten Tage des Larvenlebens liegt die unpaare Schilddrüse in der vorderen Gabelung des Truncus arteriosus, jedoch tritt sie niemals in irgendwelche Beziehungen zum Herzen, liefert vor allem kein Material zu dessen Entwickelung.

Von anderen urodelen Amphibien habe ich einige Serien vom Axolotl und fast vollständige Entwickelungsserien von Salamandra atra untersucht. Die Entwickelung des Herzendothels ist bei ihnen dieselbe wie bei Triton.

Beim Axolotl scheint mir auch die Bildung des für das Herz bestimmten Raumes ganz ähnlich zu sein.

Letztere verläuft bei Salamandra etwas anders, da wie die Figuren 5—8 zeigen der Embryo keine so starke Krümmung annimmt wie Triton. Der Raum sieht daher von Anfang an auf dem Sagittalschnitt nicht dreieckig aus (wie bei Triton, Figur 21) sondern viereckig. Bei beiden liegt die Thyreoidea-Anlage in der Gabelung des Bulbus arteriosus, daher glaubt Brachet auch bei ihnen die „saillie hypoblastique“ und entodermalen Ursprung des Herzens gesehen zu haben.

Von anuren Amphibien habe ich vollständige Entwickelungsserien von Bufo vulgaris und Rana temporaria untersucht, welche mir zum grössten Teil Herr Professor Mollier in liebenswürdigster Weise zur Verfügung stellte.

Wie bei den Urodelen wird bei den Anuren Leber- und Mundbucht durch eine hier sehr lange und wenig hohe Falte getrennt, in welcher sich das Herz entwickelt. Da wo das Mundbuchtentoderm in das kraniale Blatt der Falte übergeht, entsteht die Thyreoidea-Anlage, also auch hier in nächster Nähe des Herzens. Auf Querschnitten sieht man in der ventralen Medianlinie der Mundbucht eine Rinne sich bilden, welche kaudal plötzlich aufhört. An ihrem Ende sitzt eine kleine Epithelknospe, die Thyreoidea.

In der Litteratur finde ich widersprechende Angaben, ob diese erste Anlage hohl oder solide ist. Es scheint mir das bei verschiedenen Bufo-Arten nicht übereinstimmend zu sein, da bei den mir von Herrn Professor Mollier zur Verfügung gestellten Serien deutlich eine solide Zellknospe zu sehen war, während

ich bei einer anderen Art ein kleines kranial in die Rinne sich öffnendes Bläschen beobachtete.

Das Herz ensteht wie bei Urodelen aus mesodermalen Zellen, welche vom Hyoidbogen abgegeben werden.

Figur 40 ist ein medianer Sagittalschnitt durch einen Embryo von Bufo vulg. Die Mundanlage ist infolge Krümmung des

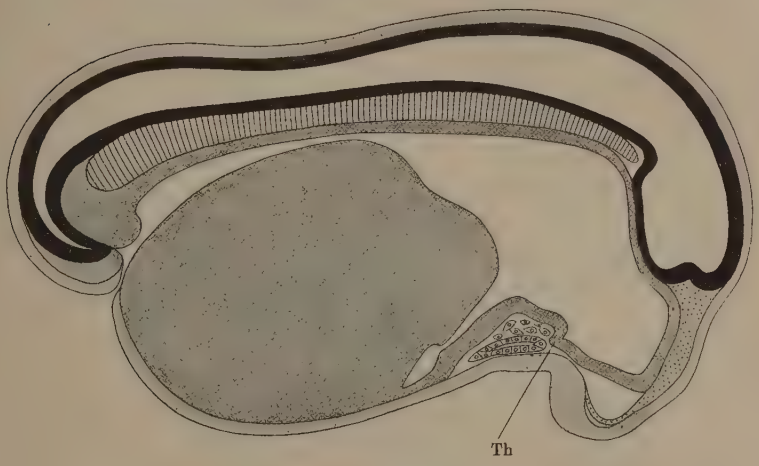

Fig. 40.

Bufo vulgaris. Sagittalschnitt. Th Thyreoidea.

Kopfes nicht ganz median getroffen. Die Thyreoidea ist deutlich zu sehen, ebenso die Perikardial- und Herzanlage (H).

Die Figuren 41—43 sind Querschnitte durch verschiedene etwas jüngere Embryonen.

Figur 41 zeigt die Rinne, welche hier seicht und rundlich aussieht, die Hyoidbögen und Gefässzellen.

Kaudal davon auf Figur 42 ist die solide Thyreoidea zu sehen, noch weiter kaudal ist dieselbe verschwunden und die vorher paarigen Gefässzellenstreifen sind vereint und zahlreiche Herzzellen erfüllen den Raum zwischen den Hyoidbögen und der Darmwand, (Fig. 43). Das weitere Wachstum und die Teilung

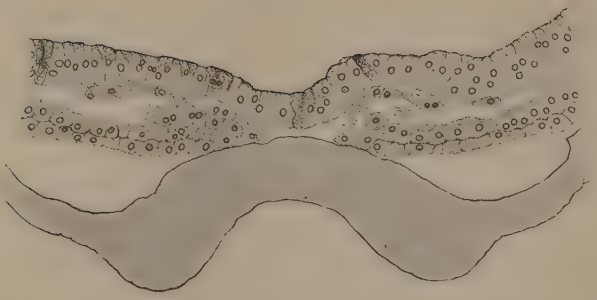

Fig. 41.

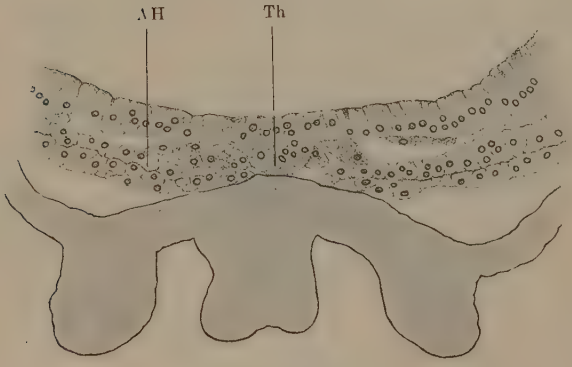

Fig. 42.

Fig. 43.

der unpaaren Schilddrüsenanlage verläuft ähnlich wie bei den Urodelen; P. de Meuron und W. Müller geben hiervon genaue Beschreibungen.

Kurz bevor diese Arbeit druckfertig wurde, erschien eine Arbeit Brachets über die Herzentwickelung der Anuren. Brachet ist auf Grund dieser Untersuchungen zweifelhaft geworden, ob er seine 1898 veröffentlichten Ansichten über die Urodelen aufrecht halten könne, da er bei den Anuren die mesodermale Entwickelung des Herzens erkannte, und der Unterschied zwischen den so nahe verwandten Tierklassen sehr auffallend wäre.

Zum Schluss bleibt mir die angenehme Pflicht, meinem hochverehrten Lehrer, Herrn Professor Mollier, für die gütige Überweisung des Themas, sowie für das Interesse und die Unterstützung, welche er meinem Arbeiten stets entgegenbrachte, meinen wärmsten Dank auszusprechen.

Desgleichen bin ich Herrn Prosektor Dr. Böhm und Herrn Privatdozenten Dr. L. Neumayer, Assistenten am histologischen Laboratorium der Anatomie, zu vielem Danke verpflichtet, wie auch meinem Freunde Dr. R. Thoma, welcher einen grossen Teil der Figuren gezeichnet hat.

Litteraturverzeichnis.

1. Bolau, Glandula thyreoidea und Glandula thymus der Amphibien. Anat. Anz. 1888.
2. Gaupp, Anatomie des Frosches.
3. Goette, A., Entwickelungsgeschichte der Unke.
4. — Entwickelungsgeschichte des Flussneunauges (Petromyzon fluviatilis).
5. Hertwig, O., Entwickelungsgeschichte des Menschen und der Wirbeltiere.
6. — Handbuch der Entwickelungsgeschichte.
7. Livini, F., Organi del sistema timo-tireoideo nella salamandrina perspiciliata. Archivo Italiano di Anatomia e di Embryologia. Vol. I, Fasc. I. 1902.
8. Maurer, F., Schilddrüse, Thymus und Kiemenreste der Amphibien. Morpholog. Jahrbuch XIII.
9. — Die Kiemen und ihre Gefässe bei anuren und urodelen Amphibien und die Umbildung der beiden ersten Arterienbogen bei den Teleostiern. Morpholog. Jahrbuch. XIV.
10. Mayer, Zur Lehre von der Schilddrüse und Thymus bei den Amphibien. Anat. Anz. 1888.
11. Meuron, P. de, Développement du thymus et de la glande thyreoide. Archives des sc. phys. et nat. T. XV. 1871.
12. Morgan, Th., The developpement of the Frog's Egg.
13. Müller, Über die Entwickelung der Schilddrüse. Jenaische Zeitschrift für Medizin und Naturwissenschaft. 1871.
14. Rabl, C., Über die Bildung des Herzens der Amphibien. Morpholog. Jahrb. XII.
15. Schwink, Untersuchungen über die Entwickelung des Endothels und der Blutkörperchen der Amphibien. Morpholog. Jahrbuch XIX.
16. Weysse, A. W., Über die erste Anlage der Hauptanhangsorgane des Darmes beim Frosch. Archiv f. mikroskopische Anatomie. XLVI.
17. Wiedersheim, R., Vergleichende Anatomie der Wirbeltiere.